Horizonte Académico
Revista Multidisciplinaria
Recibido:09/09/2025 Aprobado:10/10/2025

DOI: https://doi.org/10.70208/3007.8245.v5.n3.255

Impacto de la Hipoxia en la Mortalidad de Oncorhynchus mykiss, "trucha arco iris" cultivadas en jaulas flotantes

Julio Gregorio Gonzales Fernández
jugofe@lamolina.edu.pe
https://orcid.org/0000-0002-0325-0123
Facultad de Pesquería
Universidad Nacional Agraria La Molina, Lima, Perú

Daniel Percy Rojas Hurtado
danielrojas@lamolina.edu.pe
https://orcid.org/0000-0001-9589-8308
Facultad de Pesquería
Universidad Nacional Agraria La Molina, Lima, Perú

RESUMEN

El presente estudio tuvo como objetivo principal determinar la mortalidad por deficiencia de oxígeno y sus efectos en el tejido epidérmico y branquial de "trucha arco iris" (*Oncorhynchus mykiss*) cultivadas en jaulas flotantes del Lago Titicaca, Puno, durante el año 2020. Se realizó un muestreo de 29 ejemplares de trucha arcoíris para un estudio detallado de su anatomía externa e interna, con especial atención a las branquias y a los órganos internos (hígado, bazo y riñón). Se evaluaron los efectos de una disminución muy notoria del oxígeno disuelto en el lago (3,7 mg/l) ocasionada por el aumento de la temperatura del agua. El estudio reveló una tasa de mortalidad alarmante entre el 60% y el 70% de las truchas. Los principales hallazgos patológicos observados fueron: Alteraciones en la piel: Manchas tipo "tigrillo", reducción del opérculo e inflamación de la abertura anal. Daño branquial: Hiperplasia, hipertrofia y aneurisma del tejido branquial. Se determinó que la disminución del oxígeno disuelto, junto con el aumento de la temperatura del agua, generó condiciones ambientales adversas para la supervivencia de las truchas, ocasionando los daños tisulares observados. El estudio evidenció la relación entre la deficiencia de oxígeno y la alta mortalidad en las truchas arcoíris cultivadas en jaulas flotantes del Lago Titicaca. Se recomienda evitar la sobreexplotación del espacio en las jaulas para garantizar una adecuada circulación del agua y una óptima oxigenación, previniendo así la recurrencia de eventos similares. Las microfotografías adjuntas ilustran los signos patológicos observados en las truchas afectadas.

***Palabras clave**:* tejido branquial, hiperplasia, aneurisma e hipoxia aguda

Impact of Hypoxia on the Mortality of Oncorhynchus mykiss, "rainbow trout", farmed in floating cages, from Puno

ABSTRACT

The present study aimed to determine the mortality due to oxygen deficiency and its effects on the epidermal and branchial tissue of rainbow trout (Oncorhynchus mykiss) cultured in floating cages in Lake Titicaca, Puno, during the year 2020. A sampling of 29 rainbow trout specimens was carried out for a detailed study of their external and internal anatomy, with special attention to the gills and internal organs (liver, spleen, and kidney). The effects of a sudden decrease in dissolved oxygen in the lake (3.7 mg/l) caused by an increase in water temperature were evaluated. The study revealed an alarming mortality rate between 60% and 70% of the trout. The main pathological findings observed were: Skin alterations: "Tiger" type spots, reduction of the operculum, and inflammation of the anal opening. Branchial damage: Hyperplasia, hypertrophy, and aneurysm of the branchial tissue. It was determined that the decrease in dissolved oxygen, along with the increase in water temperature, created adverse environmental conditions for the survival of the trout, causing the observed tissue damage. The study demonstrated the relationship between oxygen deficiency and high mortality in rainbow trout cultured in floating cages in Lake Titicaca. It is recommended to avoid overexploitation of space in the cages to ensure adequate water circulation and optimal oxygenation, thus preventing the recurrence of similar events. The attached microphotographs illustrate the pathological signs observed in the affected trout.

Keywords: gill tissue, hyperplasia, aneurysm and acute hypoxia

INTRODUCCIÓN

La acuicultura de la trucha arco iris (*Oncorhynchus mykiss*) desempeña un papel crucial en la producción mundial de pescado, contribuyendo significativamente a la seguridad alimentaria y la economía de muchas regiones. Esta especie es un componente clave de los sistemas de acuicultura debido a su rápido crecimiento, alta conversión alimenticia y adaptabilidad a diversas condiciones ambientales. Sin embargo, la mortalidad por deficiencia de oxígeno en jaulas flotantes representa un desafío crítico que amenaza la viabilidad y sostenibilidad de esta práctica acuícola. El oxígeno disuelto (OD) es un indicador esencial de la calidad del agua y su disponibilidad es fundamental para el metabolismo y la supervivencia de los organismos acuáticos. Se ha demostrado que la hipoxia, o niveles reducidos de OD, tiene efectos adversos sobre el crecimiento, la salud y la supervivencia de los peces, exacerbando las tasas de mortalidad en sistemas de cultivo intensivo.

Estudios recientes han vinculado la mortalidad de la trucha arco iris en jaulas flotantes con fluctuaciones en los niveles de OD, destacando la sensibilidad de esta especie a condiciones hipóxicas. La disminución del OD puede ser el resultado de varios factores, incluidos el aumento de la temperatura del agua, la eutrofización y la alta densidad de biomasa en las jaulas. Investigaciones anteriores han documentado que los niveles críticos de OD por debajo de 4 mg/l pueden inducir estrés fisiológico, reducir la eficiencia alimenticia y aumentar la susceptibilidad a enfermedades secundarias en la trucha arco iris. Pruebas recientes sugieren que la exposición prolongada a condiciones de hipoxia no solo afecta la supervivencia inmediata, sino que también puede tener efectos subletales a largo plazo, comprometiendo la salud y el rendimiento productivo de los peces.

Anteriormente se ha observado que la respuesta fisiológica de la trucha arco iris a la hipoxia incluye una serie de adaptaciones, como el aumento de la frecuencia respiratoria, la movilización de reservas energéticas y cambios en la expresión génica. Sin embargo, estas adaptaciones pueden no ser suficientes para contrarrestar los efectos negativos de la hipoxia sostenida, especialmente en entornos de alta densidad de cultivo. Además, las investigaciones han mostrado que las alteraciones en las branquias, como la hipertrofia, la hiperplasia y la fusión de los filamentos branquiales, son respuestas comunes al estrés hipóxico y pueden comprometer aún más la capacidad respiratoria de los peces.

A pesar de estos avances, persisten vacíos significativos en el conocimiento sobre los mecanismos específicos que subyacen a la mortalidad inducida por hipoxia en la trucha arco iris cultivada en jaulas flotantes. La falta de estudios detallados sobre las respuestas anatomopatológicas y citohematológicas de esta especie en condiciones de hipoxia limita nuestra comprensión de cómo optimizar las prácticas de manejo para mitigar estos efectos. Además, la variabilidad en las condiciones ambientales, como la temperatura y la salinidad, y su interacción con los niveles de OD, no se ha explorado completamente, lo que representa un obstáculo para el desarrollo de estrategias efectivas de mitigación.

El objetivo general de este estudio fue investigar las causas y consecuencias de la mortalidad por deficiencia de oxígeno en trucha arco iris cultivada en jaulas flotantes en el Lago Titicaca, Perú. Se centró en caracterizar las respuestas anatomopatológicas y citohematológicas de los peces bajo condiciones de hipoxia, así como en identificar las alteraciones específicas en los órganos y tejidos afectados. Para abordar estos objetivos, se llevó a cabo un análisis detallado de los niveles de OD en el agua, así como un examen exhaustivo de los signos clínicos y las lesiones en los ejemplares afectados.

Este estudio proporciona una comprensión más profunda de los desafíos asociados con la hipoxia en sistemas de acuicultura de jaulas flotantes y ofrece información valiosa para mejorar las prácticas de manejo y reducir las tasas de mortalidad en la trucha arco iris. Los hallazgos obtenidos no solo tienen implicaciones para la industria acuícola en el Lago Titicaca, sino que también son relevantes para otras regiones que enfrentan problemas similares de calidad del agua y gestión de oxígeno en sistemas de cultivo intensivo. Al abordar estos vacíos en el conocimiento, esta investigación contribuye al desarrollo de estrategias más sostenibles y resilientes para la producción de trucha arco iris, asegurando la viabilidad económica y ambiental de esta importante actividad acuícola.

En ese sentido es importante preguntarse, ¿cómo se puede remediar un descenso brusco del oxígeno frente a la mortalidad de las truchas?, es preciso evitar el incremento de la densidad poblacional y mantener una limpieza del fondo de las jaulas evitando más aún el estrés de estas especies

METODOLOGÍA

Localización y selección de muestras

Se seleccionaron 29 ejemplares adultos de trucha arcoíris (*Oncorhynchus mykiss*) de 25 a 35 cm de longitud provenientes de jaulas flotantes de una empresa privada en el Lago Titicaca, Distrito de Chucuito (Playa Chacras), Puno-Perú (3250 msnm). Además, se realizaron inspecciones visuales en 10 jaulas flotantes con juveniles y alevinos para detectar signos clínicos de enfermedad o comportamiento anómalo. La toma de muestras del 2020 fueron 20 ejemplares y se analizaron 10 de ellas.

Procesamiento de muestras

Se realizó un estudio macroscópico externo e interno "in situ" sobre 10 ejemplares. Se extrajeron muestras de sangre de 4 de estos ejemplares para análisis citohematológicos. El estudio macroscópico se completó con los 19 ejemplares restantes en el laboratorio del Instituto del Mar del Perú (sede Puno).

Todos los peces utilizados en la investigación se encontraban moribundos al momento de la disección y la toma de muestras.

Análisis de órganos y tejidos

Se examinaron los órganos internos (hígado, bazo y riñón) para identificar lesiones o presencia de parásitos. Se utilizaron microscopios estereoscópicos y compuestos. Los órganos se fijaron y conservaron en formol al 10% tamponado para trabajos de histología. Se documentó todo lo observado, incluyendo fotografías de los peces en las jaulas flotantes.

Se prestó especial atención a las branquias debido a los antecedentes sobre las condiciones medioambientales y la disminución del oxígeno disuelto (OD) en el agua. Se realizaron observaciones detalladas y se tomaron fotografías de las branquias.

Registro de oxígeno

Durante dos días consecutivos, se registró el OD del agua en las jaulas flotantes utilizando un oxímetro digital multiparámetro YSI 556 (sensibilidad de ± 0,1 mg/l).

RESULTADOS Y DISCUSIÓN

En la figura 1 se puede apreciar el criadero de trucha de donde se extrajeron las muestras.

Figura 1. Vista panorámica del criadero de truchas en jaulas flotantes y completamente calmado
Signos anatomo-patológicos



Se observaron aproximadamente 40 ejemplares muertos con el vientre hacia arriba y boqueando en 10 jaulas flotantes con juveniles y alevinos (Figura 2).

Figura 2. Ejemplares muertos con el vientre hacia arriba, en truchas arco iris, cultivadas en jaulas flotantes



La mortalidad fue más alta (60-70%) cuando los niveles de oxígeno disuelto en el agua eran de 3,7 mg/l, afectando principalmente a los adultos. Al aumentar el OD a 5,7 mg/l, la mortalidad disminuyó, los peces recuperaron su actividad normal, desaparecieron las manchas amarillentas y el cardumen se desplazó en conjunto.

Durante la observación e inspecciones de los ejemplares muertos; se observó que algunos presentaban una fuerte congestión en la abertura anal (Figura 3).

Figura 3. Abertura anal inflamada y vientre ligeramente incrementado su volumen en muestras de trucha arco iris



Las branquias fueron el órgano más afectado, presentando las siguientes alteraciones (Figs. 4a y 4b):

- Palidez.
- Aumento significativo de mucosidad.
- Reducción del tamaño de los filamentos branquiales.
- Fusión de los filamentos branquiales en algunos casos.
- Hiperplasia e hipertrofia.

Figura 4. Microfotografía donde se aprecia hiperplasia (a) e hipertrofia (b) en los filamentos branquiales de la trucha arco iris



Un ejemplar presentaba un coágulo de sangre entre el primer y segundo arco branquial, filamentos branquiales fusionados en forma de "Y" (Figura. 5a), además bolsas de aire en los bordes de las láminas secundarias (Figura. 5b).

Figura 5. Microfotografías donde se aprecian los filamentos branquiales fusionados (a) y presencia de burbujas de aire b) en la trucha arco iris

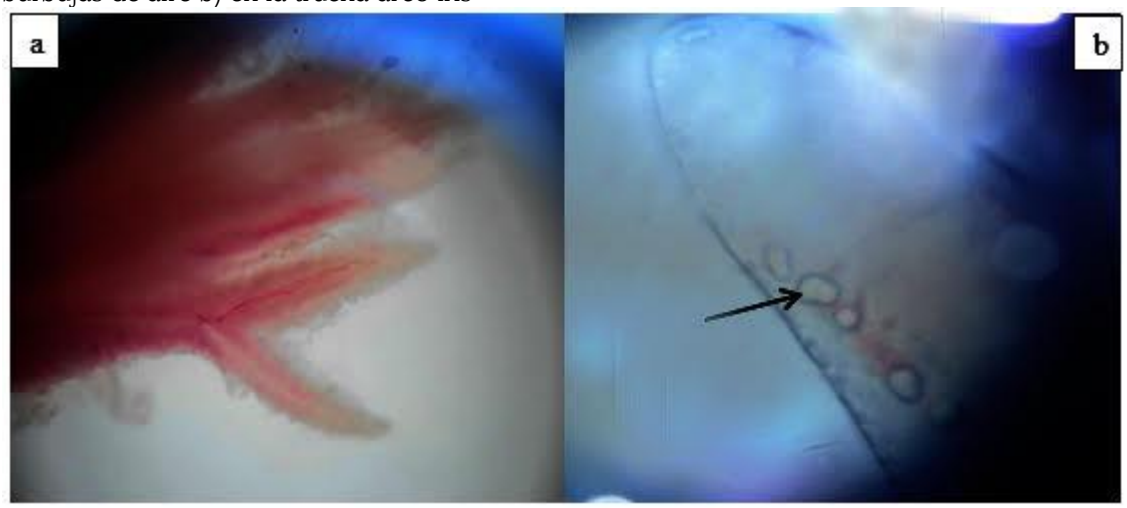

Por otro lado, al observar al microscopio a nivel de las laminillas secundarias, se pudo determinar aneurisma caracterizado por un aumento de células sanguíneas en los filamentos branquiales (Figura 6).

Figura 6. Microfotografía de un filamento branquial de la trucha arco iris, donde se aprecia aneurismas (2020). El de la flecha sale. Cambiar esta figura por la del lado derecho)

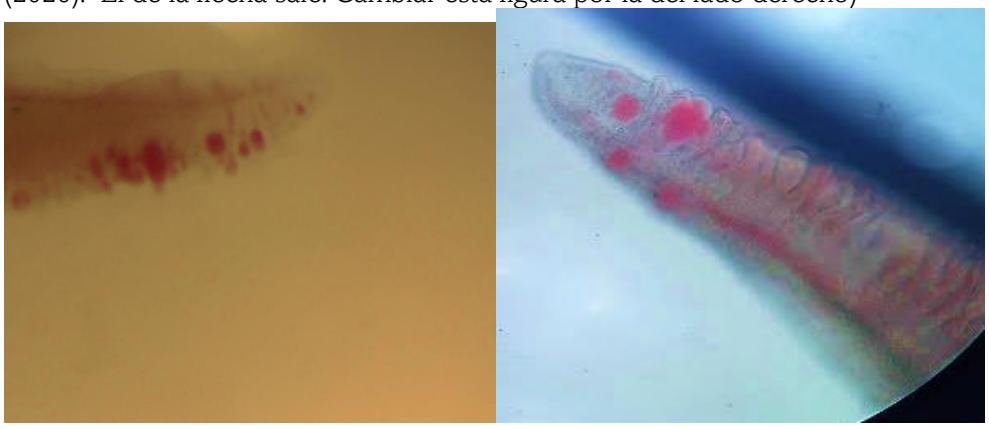

Se observó el opérculo, aleta dorsal y aleta ventral reducidos o contraídos en pocos ejemplares; así como también manchas amarillentas tipo "tigrillo" en los lados laterales del cuerpo (Figura 7). Alimento revertido hacia la boca o con signos de diarrea en algunos ejemplares

Figura 7. Fotografía de trucha arco iris, donde se aprecia el opérculo contraído y manchas amarillentas en el lado lateral izquierdo



Los organismos acuáticos de interés en acuicultura, sufren una serie de enfermedades que no están directamente relacionadas con patógenos y que son las llamadas enfermedades no infecciosas (Torroella, 1988). Una de estas enfermedades, es la deficiencia de oxígeno.

La deficiencia de oxígeno en el agua influye en la intensidad del metabolismo y reduce la resistencia del pez a muchos tóxicos de naturaleza orgánica o inorgánica y, por tanto, son importantes para ser utilizados como biomarcadores histopatológicos (Giari et al. 2007; Viarengo et al. 2007).

Metelev et al. (1983), consideran que el oxígeno disuelto en el agua es uno de los principales indicadores hidroquímicos del estado sanitario de un cuerpo de agua, resaltando el proceso de purificación misma del agua; una reducción en la concentración del oxígeno está acompañado por la activación de procesos de desnitrificación, formación de sulfuro de hidrógeno, un incremento en la solubilidad de sustancias orgánicas en depósitos del fondo, y un incremento en la movilidad del fierro, manganeso, sílice y otros elementos, los cuales producen deterioro a las condiciones higiénicas en un cuerpo de agua y en las propiedades organolépticas del agua.

La mortalidad por deficiencia de oxígeno es la respuesta inmediata al estrés, por efecto de las catecolaminas aumenta el consumo de oxígeno, el ritmo respiratorio y cardiaco lo que conlleva a la asfixia y muerte de los peces (Planas, 1993).

El presente estudio confirma que la deficiencia de oxígeno disuelto (OD) en el agua es un factor determinante en la mortalidad de la trucha arco iris (*Oncorhynchus mykiss*). Se observó una mortalidad del 60-70% cuando los niveles de OD descendieron a 3,7 mg/l, lo que coincide con los hallazgos de Abdel-Tawwab et al. (2019), quienes establecen que esta especie es sensible a la hipoxia cuando el OD es inferior a 7 mg/l. Este resultado también se alinea con lo observado por Scott y Rogers, (1980) que confirman que los bajos niveles de oxígeno registrados (3,7 mg/l), sería la llamada hipoxia ambiental aguda que es definida como un rápido descenso del OD del agua a niveles letales y que está acompañado de grandes mortalidades en los peces.

Los peces muertos en este estudio presentaron un comportamiento característico de la hipoxia, zona completamente calmado (Figura 1), como llegar a la superficie con el vientre hacia arriba (Figura 2). Este signo clínico también ha sido descrito en otras especies, como el bagre del canal (*Ictalurus punctatus*) por Scott y Rogers (1980). Ahmad et al. (2021) y Aliko (2019) sostienen que los parámetros de comportamiento son útiles para evaluar los efectos de contaminantes en poblaciones de peces, ya que reflejan la interacción de factores fisiológicos y ecológicos.

Al igual que existe una hipoxia aguda ambiental del oxígeno, existe también una hipoxia crónica ambiental del oxígeno y Noga (2010), lo define como un nivel subóptimo de oxígeno disuelto a largo plazo (días o más) en un sistema de cultivo. Este tipo de hipoxia no mata a los peces directamente, pero si causa un estrés considerable. El mismo autor recomienda un nivel de oxígeno de por lo menos 5 mg/l, necesario para el crecimiento óptimo y la reproducción de la mayoría de los peces. Por debajo de este nivel el consumo de alimentos disminuiría, sería menos eficiente y el crecimiento se volvería lento.

Nepal et al. (2021), recomienda que la trucha arco iris se puede criar en jaulas poco profundas, especialmente durante el invierno-primavera, cuando la temperatura oscila entre 10°C y 20°C, el OD se encuentra entre 8 y 9 mg/L y el pH entre 6 y 9 en el reservorio de Panauti, Nepal. En relación al Ph, no se midió, sin embargo, el hecho de hallar jaulas unidas transversalmente a las originales, las que estaban en forma paralela, este incremento de las jaulas transversales probablemente habría

incrementado el stress en la especie estudiada por un Ph alto o demasiado bajo alterando la capacidad para absorber los nutrientes esenciales y otros problemas de salud, como la mortalidad generada.

En el presente trabajo, el descenso brusco del OD, acompañado por un aumento de la temperatura, generó problemas en el metabolismo y la respuesta inmune de las truchas, tal como lo indican Jiménez et al. (1992).

En nuestro caso, además de haberse encontrado los peces en condición de hipoxia aguda; es muy probable también que las truchas se hubiesen encontrado en hipoxia crónica. Aunque no se sabe con exactitud cuánto tiempo se mantuvieron los bajos niveles de OD en este estudio, el valor inferior a 5 mg/l durante el primer día de muestreo sugiere la posibilidad de hipoxia crónica. Afortunadamente, en el segundo día de muestreo, el OD aumentó a 5,7 mg/l, lo que permitió signos de recuperación de los peces que no habían muerto, como movimientos más rápidos, desaparición de las manchas amarillentas y desplazamiento del cardumen en conjunto. Por su parte, Vásquez et al. (2015) establecen un rango normal de OD entre 4,5 y 7,5 mg/l para el lago Titicaca, y señalan que concentraciones inferiores a 5 mg/l generan estrés en la trucha arco iris por las dificultades para extraer el oxígeno del agua y transportarlo a través de sus branquias. Entonces con estas afirmaciones y los resultados obtenidos del nivel fuera de rango de OD en esa época, las truchas en las jaulas flotantes del presente estudio se encontraban en estrés por deficiencia de oxígeno.

Desde el punto de vista alimenticio, en el estudio de Chapinduka et al. (2022), sugieren que, durante condiciones climáticas adversas, los piscicultores deben observar la respuesta de los peces al alimentarlos, ya que esto puede aumentar la tasa de conversión alimenticia.

El presente trabajo confirma hallazgos de Takashima y Hibiya (1995) sobre los cambios patológicos existentes a nivel de las branquias, telangiectasias o aneurisma, hipertrofia e hiperplasia en las laminillas secundarias generadas por factores ambientales adversos, tal como se demostró en las branquias de las truchas muertas en este estudio (Figs. 4, 5 y 6). Vale la pena mencionar que también se pueden presentar estos cambios histopatológicos a nivel de las branquias, por organismos bioagresores (hongos, monogeneos, protozoos), o asociados a desechos metabólicos, polución química o por metales pesados (Roberts, 2012; Roa et al. 2011; Ferguson, 1989).

Estas alteraciones branquiales, como lo mencionan Kinkelin et al. (1991) y Roa et al. (2011), consideran la importancia de los factores ambientales, como la calidad del agua, acidosis del agua y presencia de hongos, porque ellos pueden generar problemas de metaplasias con acortamiento de los filamentos branquiales, aumento de mucus y adherencia de estos filamentos entre sí. Estos daños, a su vez, pueden derivar en signos que produzcan pérdida de la movilidad de las laminillas branquiales y problemas mecánicos que van alterando músculos y ligamentos, como también fracturas del cartílago y hueso del arco branquial (Roa et al. 2011). Martínez-Pereda (1996), considera la importancia que cumple las branquias como modelo de valoración de la calidad de agua y su relación con la producción intensiva de truchas, motivo por el cual el presente estudio se centró en la respuesta que presentó dicho órgano como consecuencia de una deficiencia del oxígeno disuelto.

El descenso en la concentración del oxígeno fue la causa principal de la mortalidad de las truchas y que ésta se pudo confirmar, al observarse dicho órgano con filamentos branquiales fusionados, reducción del tamaño del opérculo, hiperplasia e hipertrofia y aneurisma a nivel de los bordes de dichos filamentos.

Además de las alteraciones branquiales, se observaron pequeñas erupciones en los bordes laterales asemejándose a manchas tipo "tigrillo". Ferguson (1989), considera que puede existir una lesión extendida en la dermis, algunas veces centrada alrededor de las escamas para producir una dermatitis activa-crónica multifocal o erupción abundante.

En este estudio, no se pudo analizar el hígado de las truchas debido a limitaciones técnicas, pero es importante resaltar el trabajo de Wolf y Wheeler (2018), quienes afirmaron que muchos síntomas histopatológicos como vacuolización citoplasmática, necrosis, disociación e infiltración de células inflamatorias se pueden observar en eventos tóxicos en el hígado. La autopsia de los 10 ejemplares analizados y estudiados, corroboran la investigación realizada por Gonzales (2010) y que no fue publicado; sin embargo, se ha considerado la mayoría de dichas fotografías debido a que las del 2020 no tuvieron buenos resultados. Las (Figs. 1 y 6) corresponden a 2020.

Análisis de datos

Se tuvo mayor interés, de revisar minuciosamente las branquias por cuanto este órgano es importante en el transporte del oxígeno disuelto y el examen con la ayuda del estereoscopio, el cual permitió observar alteraciones teciduales a nivel de los filamentos branquiales secundarios.

En relación al control de las variables ambientales, pudimos comprobar "in situ" como las jaulas flotantes estaban muy apiñadas debido a que habían colocado mallas de redes de manera transversal entre jaulas y jaulas que estaban dispuestas en forma paralela y a un espacio aproximado de 10m. Este incremento de jaulas adicionales perjudicó al buen desplazamiento de las olas y fueron los juveniles los más afectados.

CONCLUSIONES

Este estudio identificó la criticalidad de los niveles de oxígeno disuelto (OD) en el agua para la supervivencia de la trucha arco iris (*Oncorhynchus mykiss*) cultivada en jaulas flotantes. Los resultados mostraron que la mortalidad alcanzó niveles alarmantes del 60-70% cuando el OD descendió a 3,7 mg/l, afectando principalmente a los ejemplares adultos. Sin embargo, al elevar el OD a 5,7 mg/l, se observó una notable disminución en la mortalidad, lo que permitió a los peces recuperar su actividad normal y reducir la incidencia de síntomas visibles como las manchas amarillentas y el comportamiento anómalo.

En conclusión, nuestros resultados revelan que la hipoxia es un factor determinante en la mortalidad de la trucha arco iris en jaulas flotantes, afectando principalmente a los adultos. Las alteraciones anatomo-patológicas observadas en las branquias, tales como palidez, aumento de mucosidad, reducción y fusión de filamentos branquiales, así como la presencia de hipertrofia, hiperplasia y coágulos de sangre, destacan la susceptibilidad de este órgano a las condiciones de hipoxia. Estos resultados son importantes porque proporcionan la primera evaluación exhaustiva de las manifestaciones clínicas y patológicas asociadas a la deficiencia de oxígeno en la acuicultura de trucha arco iris en el Lago Titicaca.

El presente estudio sugiere que la gestión efectiva de los niveles de oxígeno disuelto es crucial para mitigar la mortalidad de la trucha arco iris en jaulas flotantes. La identificación de las alteraciones

específicas en las branquias y otros órganos internos subraya la necesidad de desarrollar estrategias de manejo que minimicen el impacto de la hipoxia en la salud de los peces. Además, estos resultados son importantes para la formulación de políticas de manejo acuícola que consideren la variabilidad ambiental, como los cambios en la temperatura y la densidad de biomasa, para asegurar la sostenibilidad de la acuicultura en el Lago Titicaca y otras regiones similares.

Se necesita más investigación para explorar los mecanismos fisiológicos subyacentes que contribuyen a la susceptibilidad de la trucha arco iris a la hipoxia, con un enfoque en la respuesta adaptativa de las branquias y otros órganos críticos. Además, deberían emprenderse estudios a largo plazo para evaluar los efectos subletales de la hipoxia en el crecimiento, la reproducción y la salud general de los peces. También se recomienda investigar estrategias de manejo innovadoras que puedan mejorar la oxigenación en las jaulas flotantes, como el uso de tecnologías avanzadas de oxigenación y el diseño de sistemas de cultivo más eficientes. Al abordar estos vacíos en el conocimiento, se puede mejorar la resiliencia de la acuicultura de trucha arco iris, garantizando su sostenibilidad y contribuyendo a la seguridad alimentaria global.

REFERENCIAS BIBLIOGRÁFICAS

Abdel-Tawwab, M., Monier, M. N., Hoseinifar, S. H., and Faggio, C. (2019). Fish Response to Hypoxia Stress: Growth, Physiological, and Immunological Biomarkers. Fish. Physiol. Biochem. 45, 997–1013. doi:10.1007/s10695-019-00614-9

Ahmad Mohamadi Yalsuyi; Abdolmajid Hajimoradloo; Rasul Ghorbani;Vally-allah Jafari;Marko D. Prokić;Caterina Faggio; (2021). Behavior evaluation of rainbow trout (Oncorhynchus mykiss) following temperature and ammonia alterations. Environmental Toxicology and Pharmacology. doi:10.1016/j.etap.20 21.103648

Aliko, Valbona; Mehmeti, Enis; Qirjo, Mihallaq; Faggio, Caterina (2019). "Drink and sleep like a fish": goldfish as a behavior model to study pharmaceutical effects in freshwater ecosystems. Journal of Biological Research - Bollettino della Società Italiana di Biologia Sperimentale, 92(1), –. doi:10.4081/jbr.2019.7939

Burgos M.E. 1999. Malformaciones encontradas en alevines de salmón del atlántico (Salmo salar) provenientes de ovas nacionales e importadas en una piscicultura de la Décima Región, Chile. Tesis de Grado presentada para optar al Grado de LICENCIADO EN MEDICINA VETERINARIA. Facultad de Ciencias Veterinarias. Universidad Austral de Chile. <http://cybertesis.uach.cl/tesis/uach/1999/fvb957m/doc/fvb957m.pdf> (acceso 17/10/17).

Chapinduka, T., Dahwa, E., Gwazani, R., Mudzengi, C. P., & Maya, B. T. (2022). Potential of Triploid Rainbow Trout (Oncorhynchus mykiss) Under Cage Culture in Afromontane Reservoirs of Eastern Highlands, Zimbabwe. In Climate Change Adaptations in Dryland Agriculture in Semi-Arid Areas (pp. 329-340). Singapore: Springer Nature Singapore.

Díaz, RJ. & R. Rosenberg 2008. Spreading dead zones and consequences for marine ecosystems. Science August 15;321(5891):926-9.

Ferguson H.W. 1989. Systemic Pathology of Fish. Iowa State University Press. Pg. 1-263.

Gonzales J. 2010. Mortalidad por deficiencia de oxígeno en jaulas flotantes de "trucha arco iris" (*Oncorhynchus mykiss*: Fam. Salmonidae) procedente de Puno (no publicado)

Hansen, A., 2018. Meat consumption and capitalist development: the meatification of food provision and practice in Vietnam. Geoforum 93, 57–68. https://doi.org/10.1016/j.geoforum.2018.05.008.

Martínez-Pereda J.A. 1996. La perfusión de branquias como modelo de valoración de la calidad de agua y su relación con la producción intensiva de truchas. Tesis Doctorado, Univ. Complutense de Madrid-España. Pg. 1- 150.

Metelev VV., A.I. Kanaev & N.G. Dzasokhova 1983. Water Toxicology. Kolos Publishers, Moscow. Pp. 1-216.

Nepal, A. P., Sharma, S., Bhujel, R. C., & Bahadur, T. (2021). Condition factor, growth performance, and production of Rainbow trout (Oncorhynchus mykiss) in floating cages in a shallow reservoir in Panauti, Nepal: A preliminary study. IJFAS, 9(3), 12-21.

Noga E.J. 2010. Fish disease: Diagnosis and Treatment. 2da Edic.Wiley-Blackwell. Pp.536.

Pérez-Sánchez, T., Mora-Sánchez, B., and Balcázar, J. L. (2018). Biological approaches for disease control in aquaculture: advantages, limitations and challenges. Trends Microbiol. 10.1016/j.tim.2018.05.002.

Planas J. 1993. El estrés. In: Castelló, F (Cord.). Acuicultura marina: fundamentos biológicos y tecnológicos de la producción. Universitat de Barcelona, Barcelona. Pp. 572-573.

Roa I., R. Castro & M. Rojas. 2011. Deformación de branquias en salmónidos: Análisis macroscópico, histológico, ultraestructural y de elementos. Int. J. Morphol. 29(1):45-51.

Roberts R.J. 2012. Fish Pathology. 4th Ed. Wiley-Blackwell Publisheres Ltd. Pg. 1-581.

Rodríguez M., D.G. Rodríguez, Y. Monroy, J.A. Mata, et al. 2001. Manual de Enfermedades de Peces. Boletín del Programa Nacional de Sanidad Acuícola y la Red de Diagnostico. 3 (15): 1-14.

Sandoval C & E. Paredes. 2014. (en línea). Patologías Branquiales en salmónidos. < http://www.vehice.cl/paper/Patologias-Branquiales.pdf>. Acceso. 17/10/2017.

Scott A.L., & W.A. Rogers. 1980. Histological effects of prolonged sublethal hypoxia on channel catfish Ictalurus punctatus (Rafinesque). Journal of Fish Disease 3:305-316.

Takashima F & T. Hibiya. 1995. An Atlas of Fish Histology: Normal and Pathological Features 2da. Ed. Kodansha Ltd.Tokyo (Japan). Pg. 1-195.

Torroella J. 1988. Aspectos generales de patología infecciosa. In: Espinosa y Labarta (Edit.) Patologia en Acuicultura. Plan de Formación de Técnicos Superiores en Acuicultura (FEUGA), Madrid. Pp. 2-2.

Valbuena-Villareal R.D. & P.E. Cruz-Casallas. 2006. Efecto del peso corporal y temperatura del agua sobre el consumo de oxígeno de tilapia roja (*Oreochromis sp.*).

Viarengo A., D. Lowe, C. Bolognesi, E. Fabbri & A. Koehler. 2007. The use of biomarkers in biomonitoring: A 2-tier approach assessing the level of pollutant-induced stress syndrome in sentinel organisms. Comp. Biochem. Physiol. C Toxicol. Pharmacol. 146:281-300.

Wolf JC, Wheeler JR. 2018. A critical review of histopathological findings associated with endocrine and non-endocrine hepatic toxicity in fish models. Aquat Toxicol. 197:60-78.